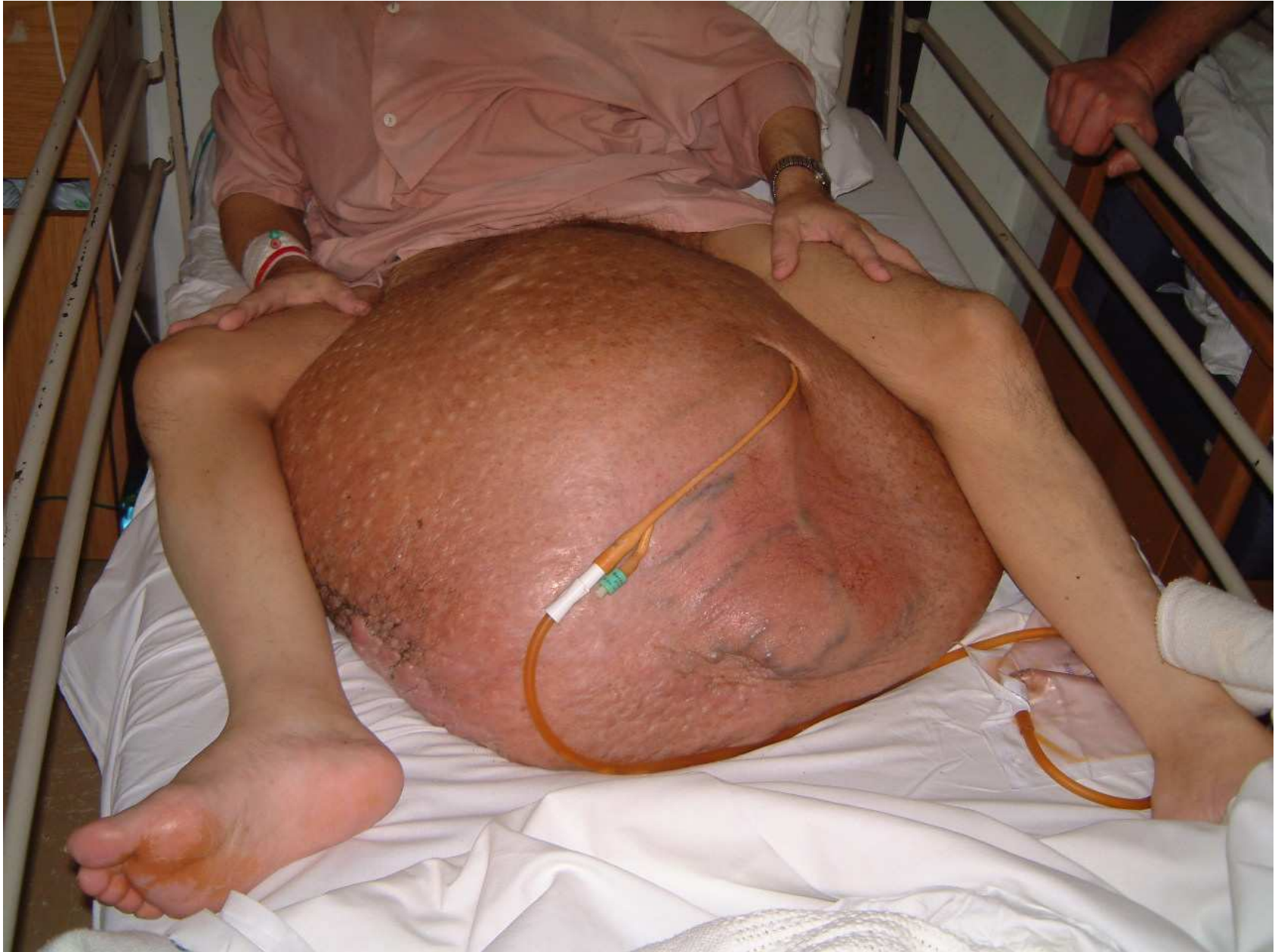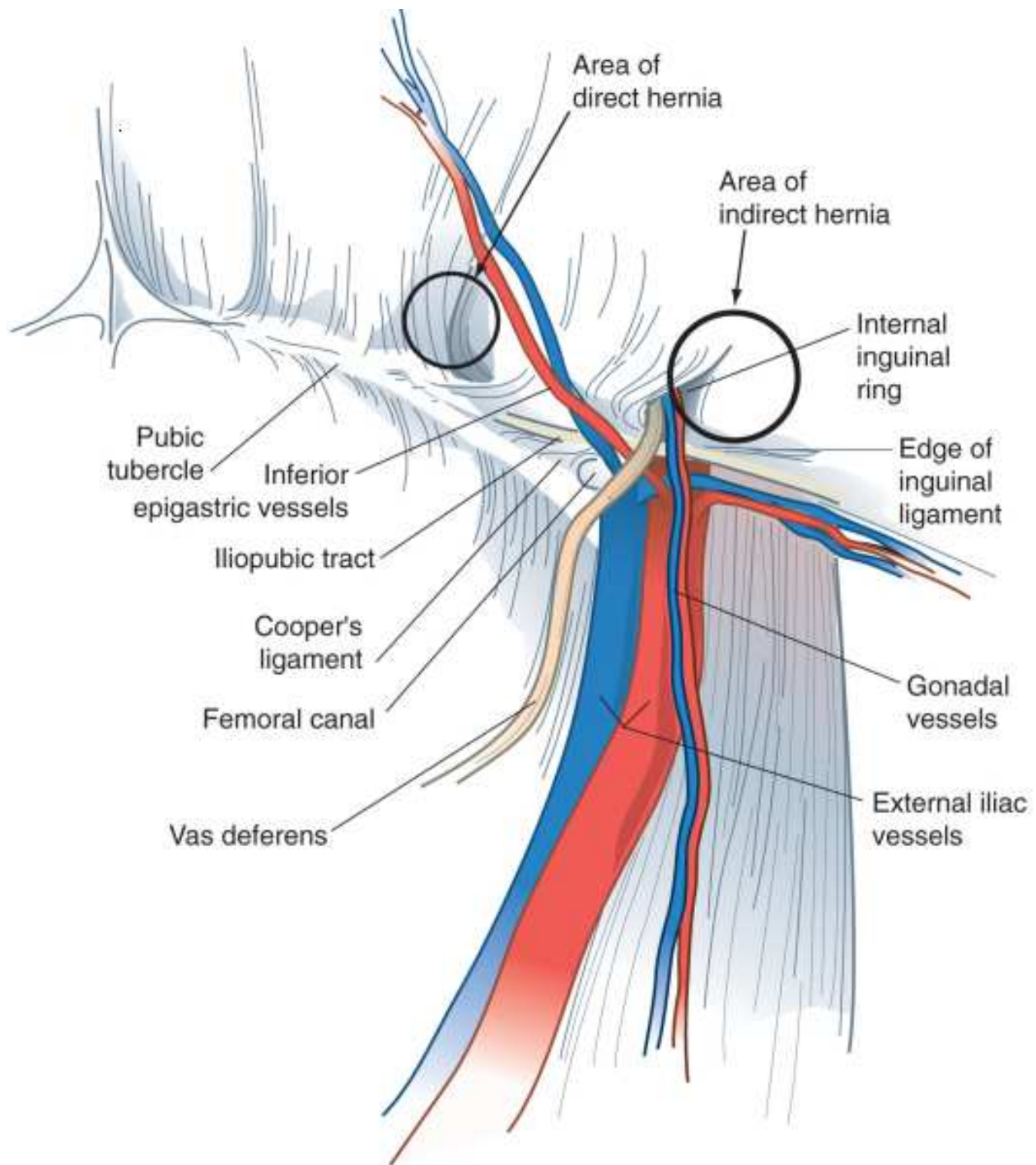


# Грыжи брюшной стенки



# Классификация

- Groin
  - паховые
    - прямые
    - непрямые
    - комбинированные
  - бедренные
- Передней стенки
  - пупочные
  - эпигастральные
  - спигелиевой линии
- Тазовые
  - Запирательные
  - Седалищные
  - Перинеальные
- Задние
  - поясничные
    - верхне
    - нижние

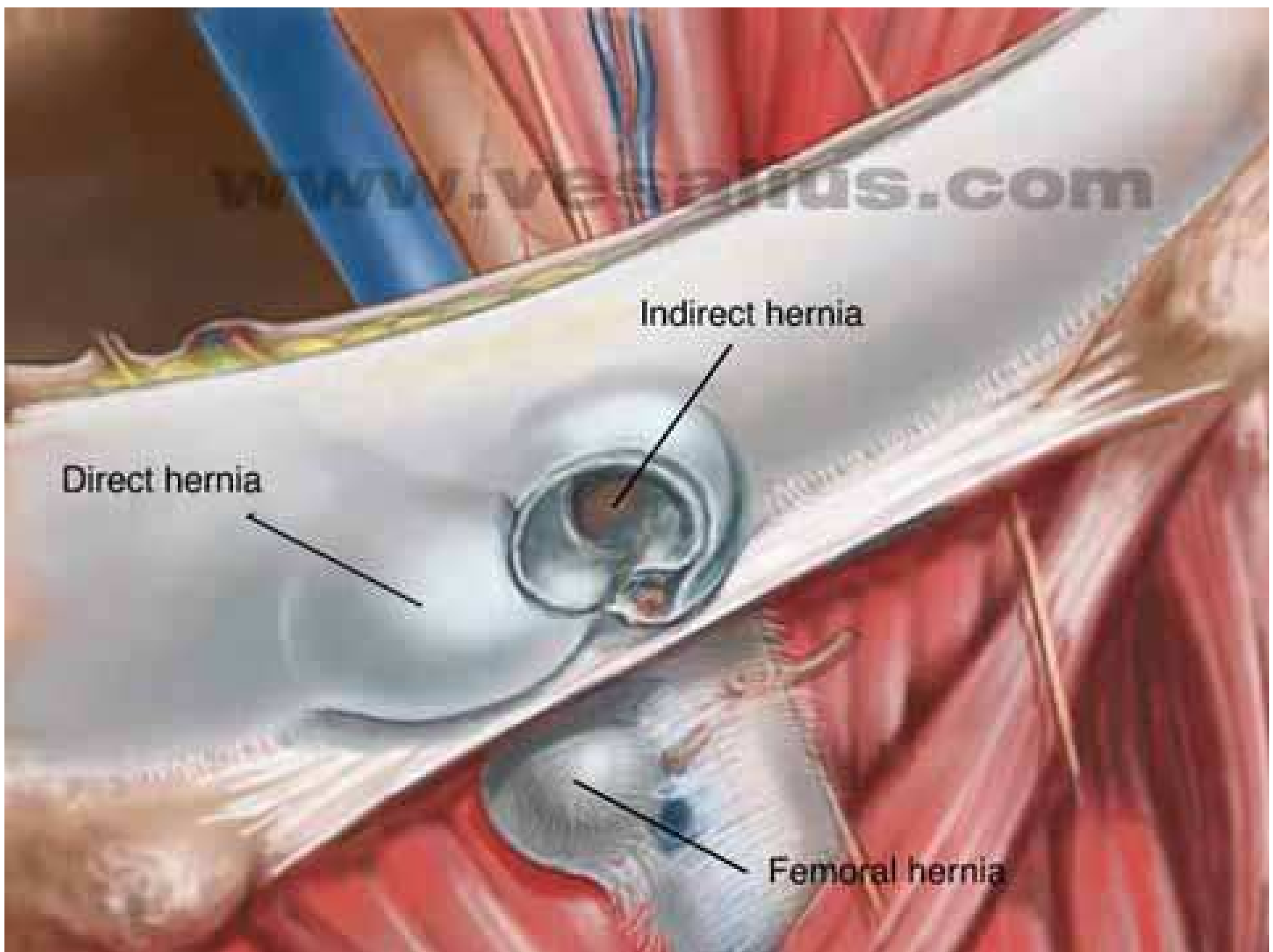


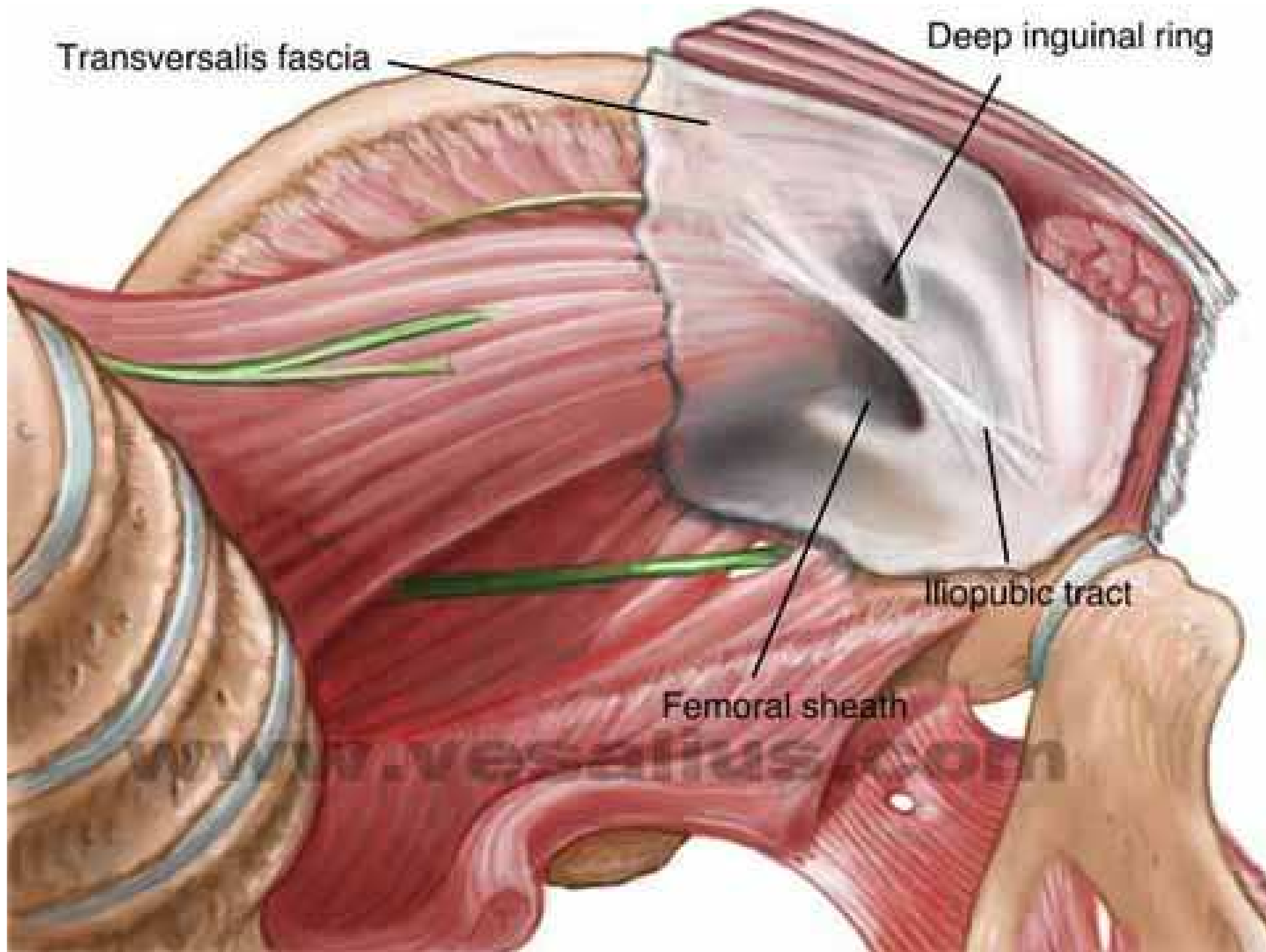
www.studys.com

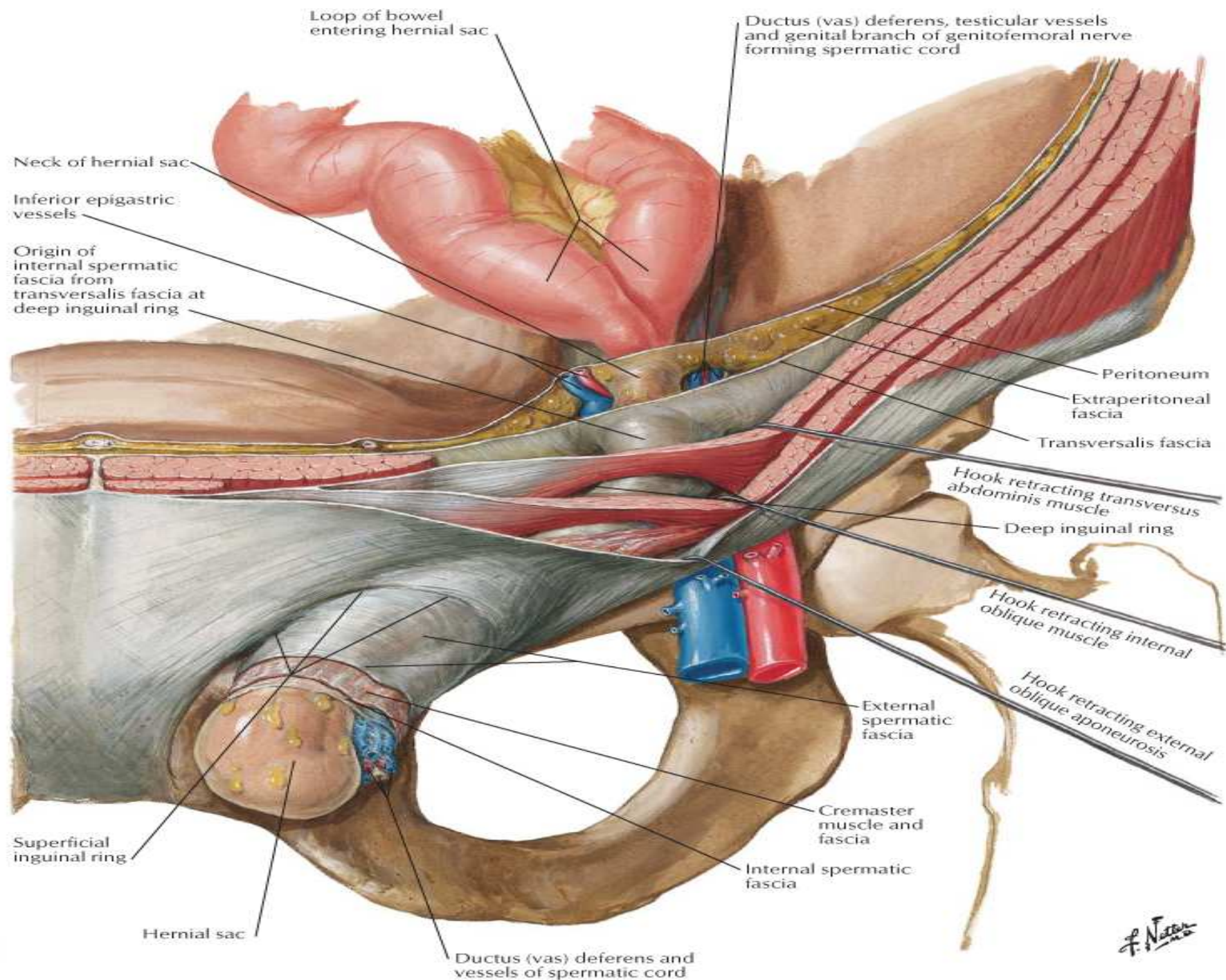
Direct hernia

Indirect hernia

Femoral hernia





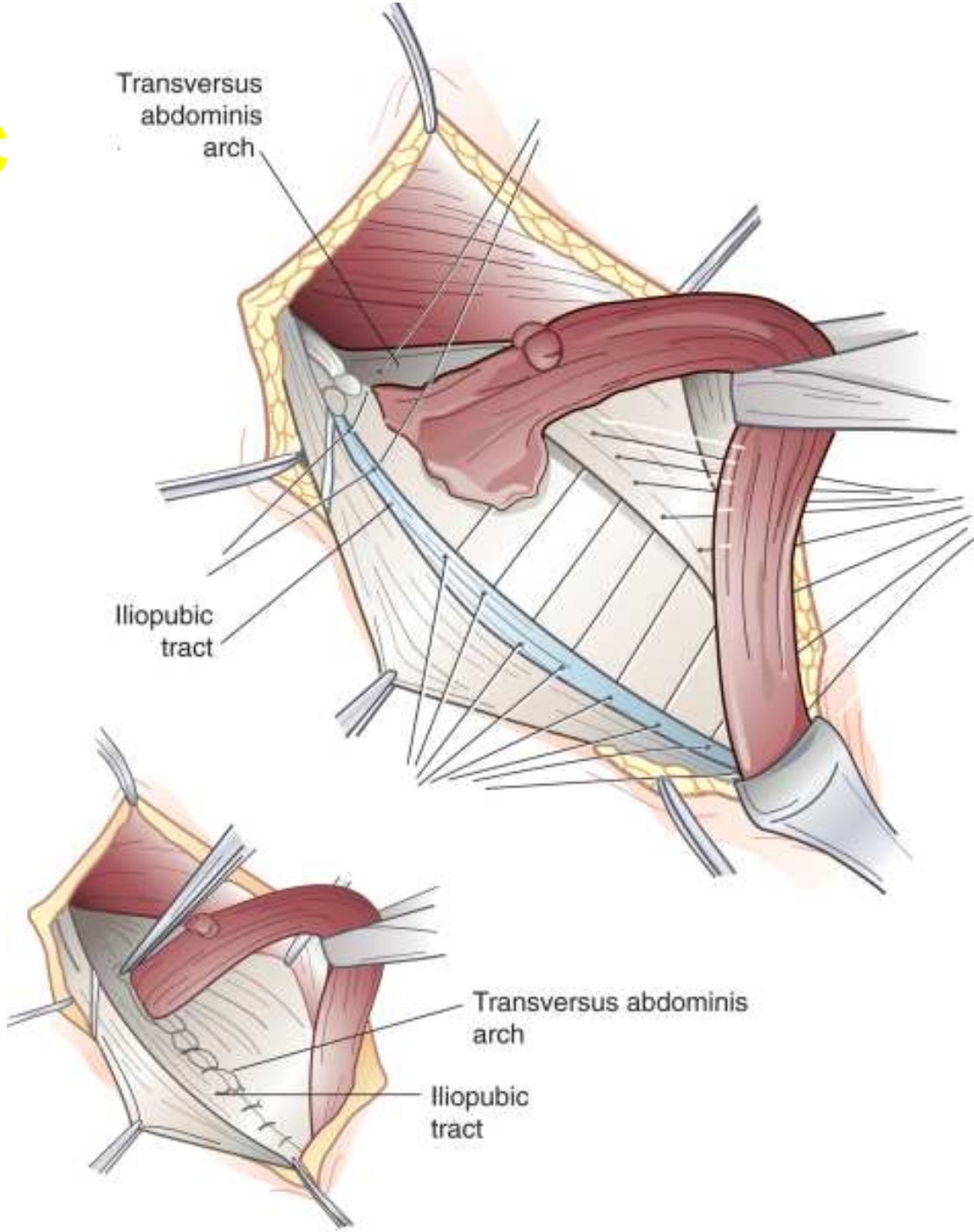


# Паховые грыжи

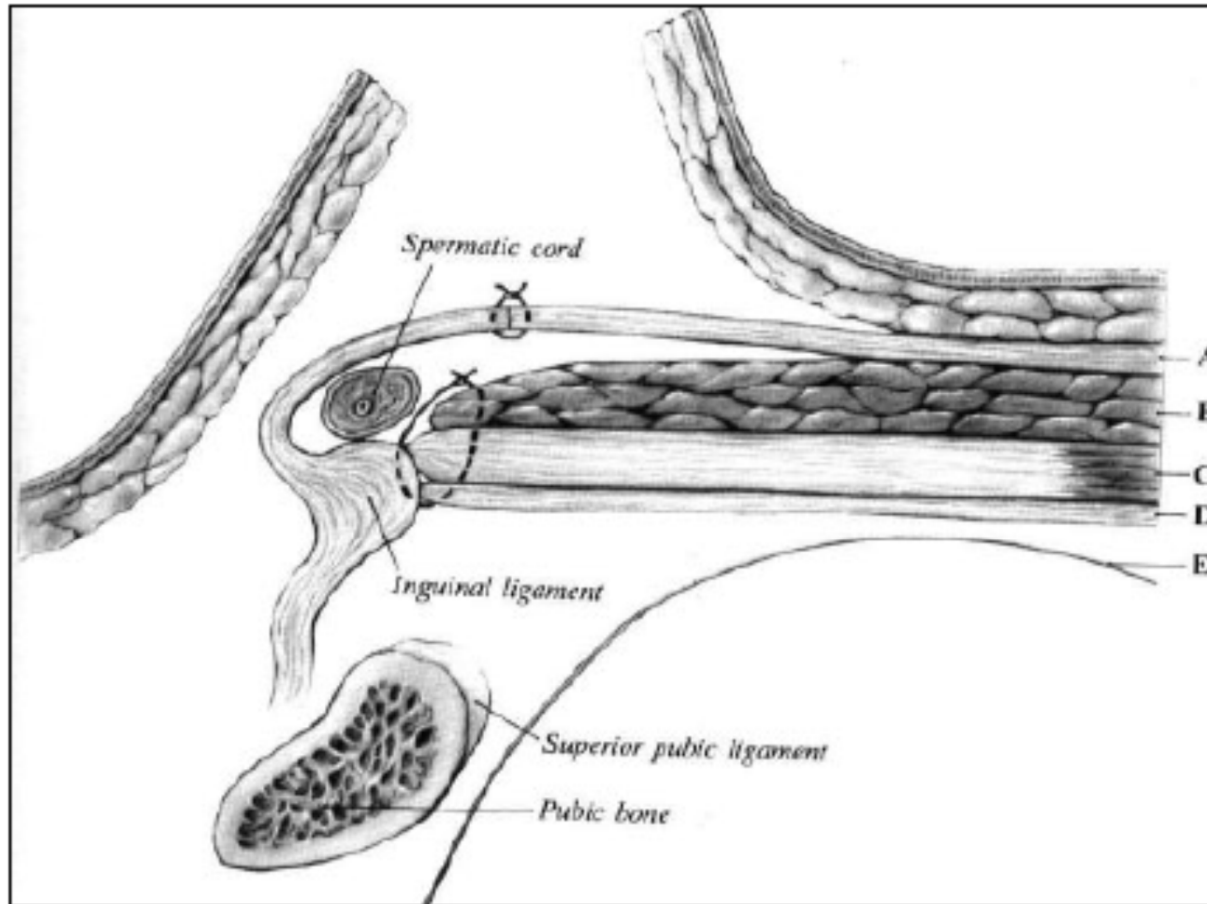
- Передний доступ
  - пластика собственными тканями
  - пластика «без натяжения»
- Преперитонеальный доступ
- Лапароскопический доступ
  - TEP
  - TAPP



# Iliopubic tract

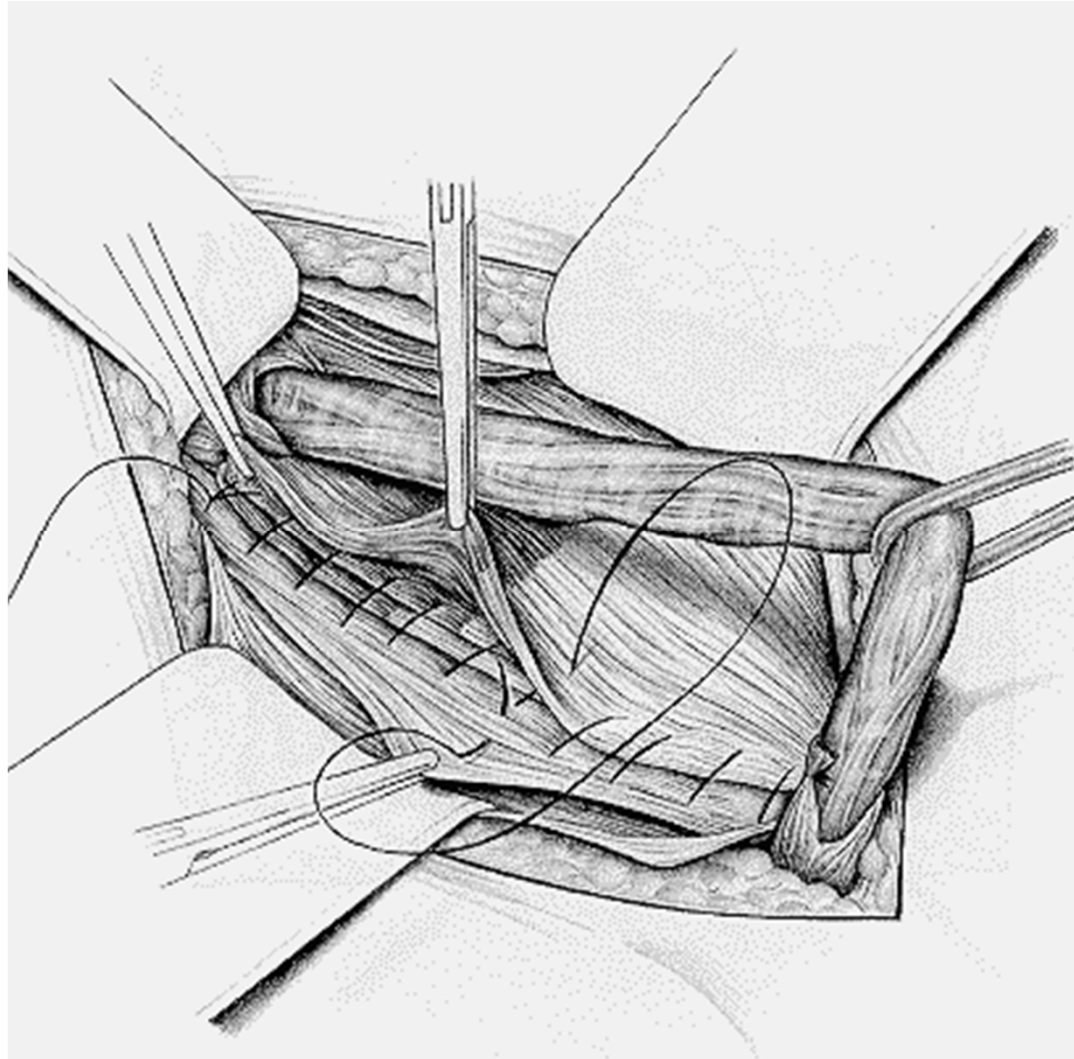


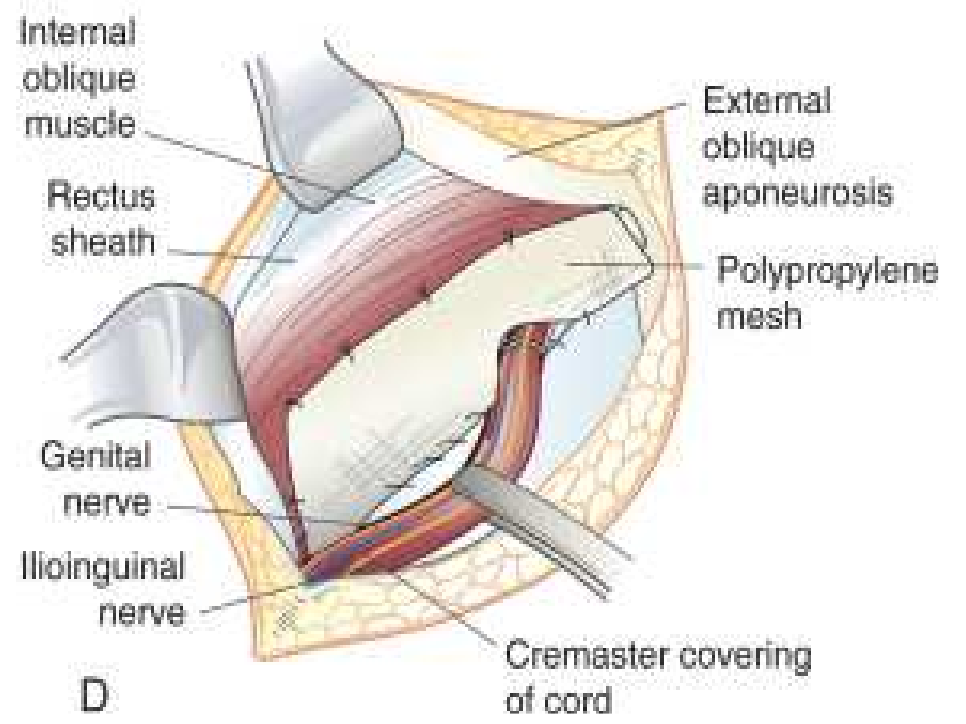
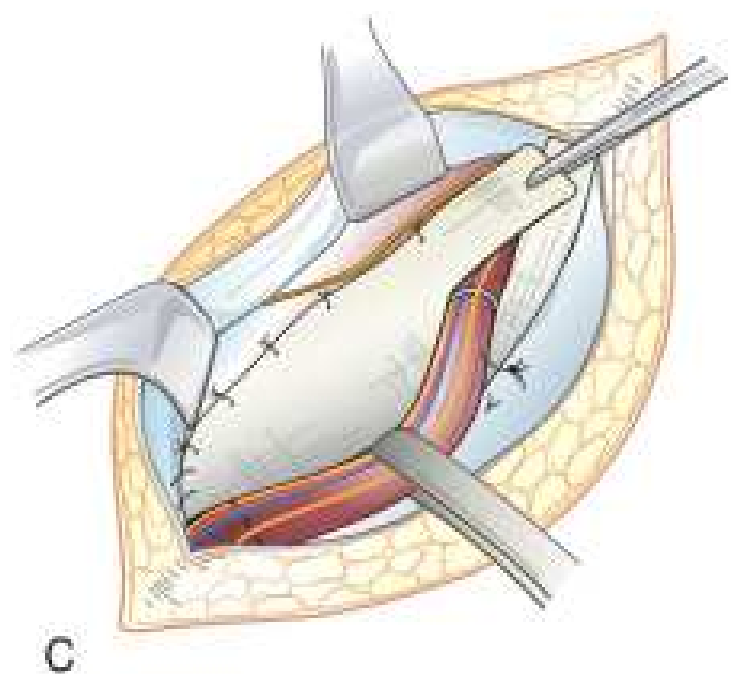
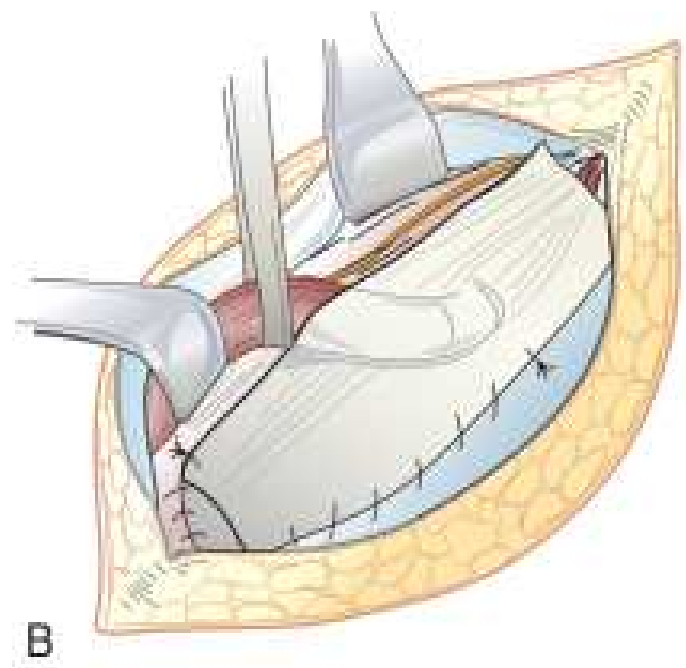
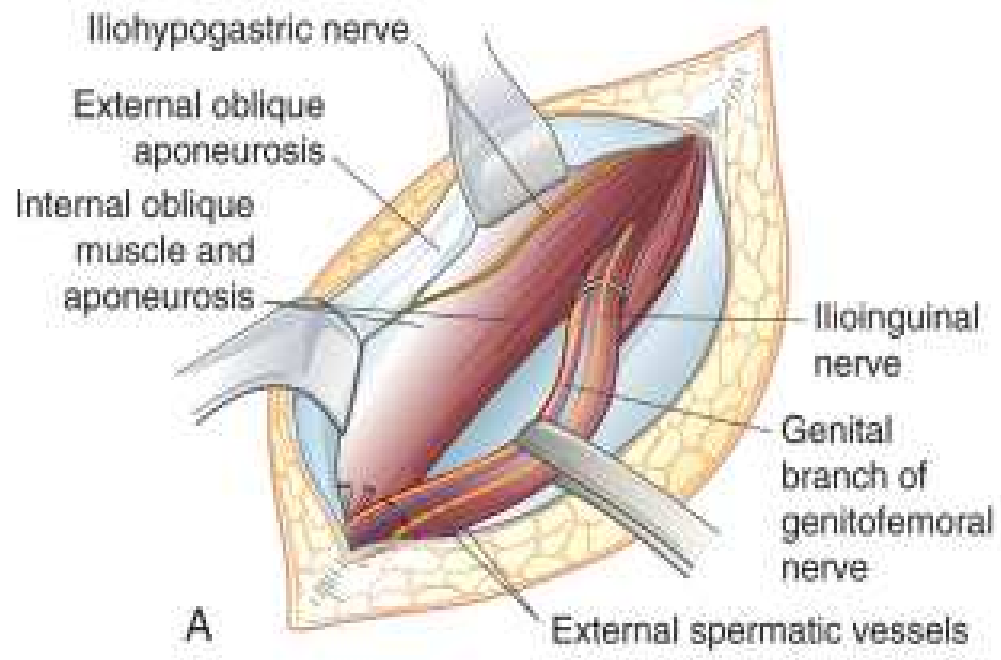
# Bassini's Repair

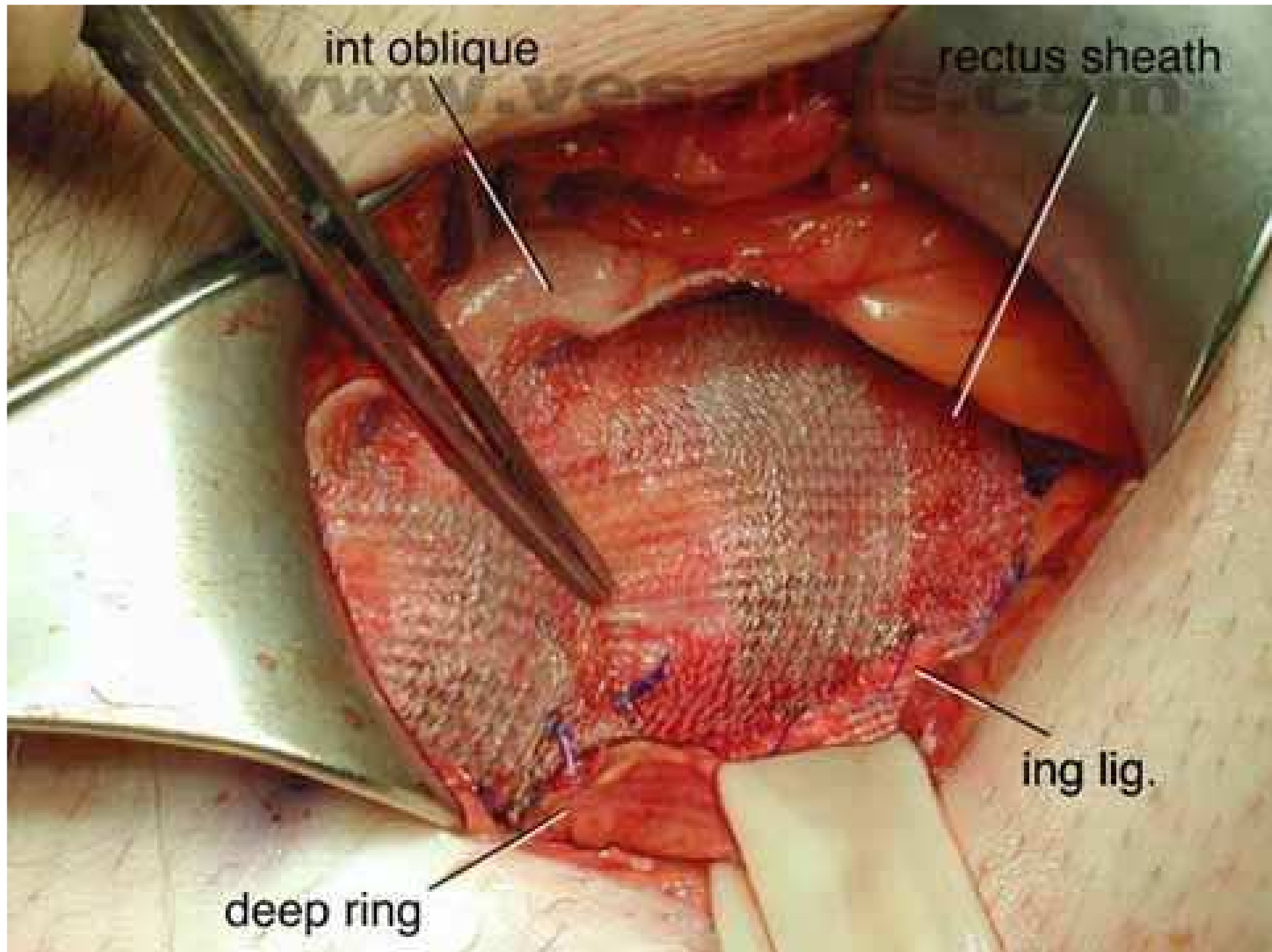


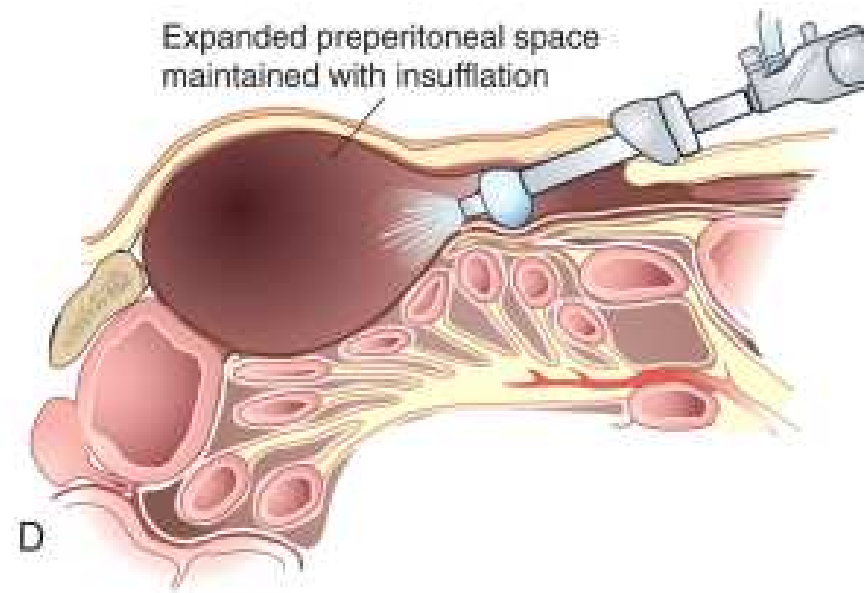
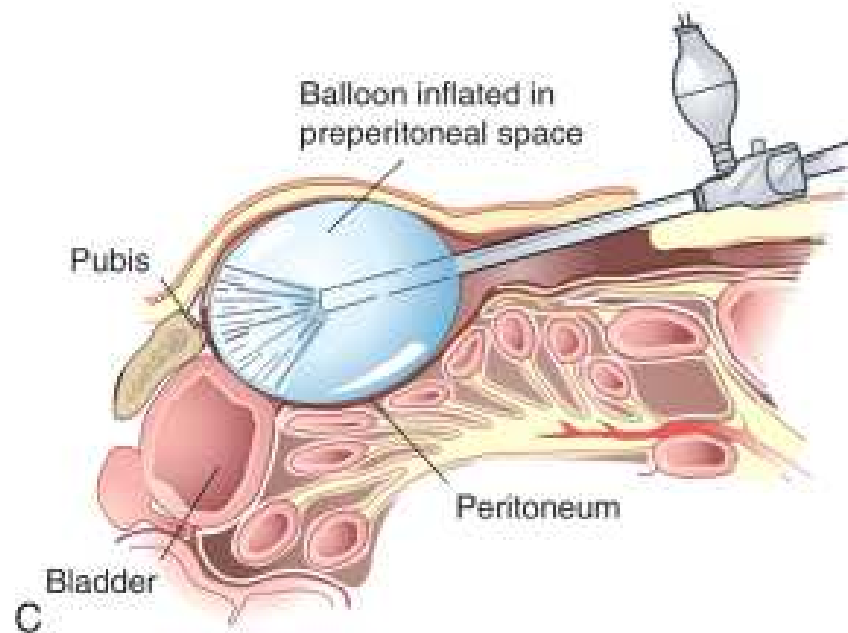
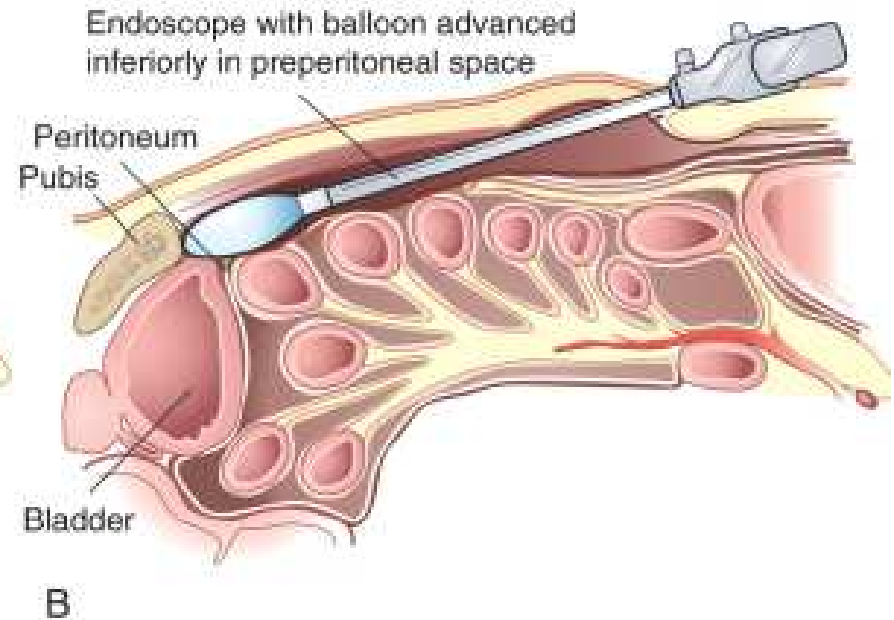
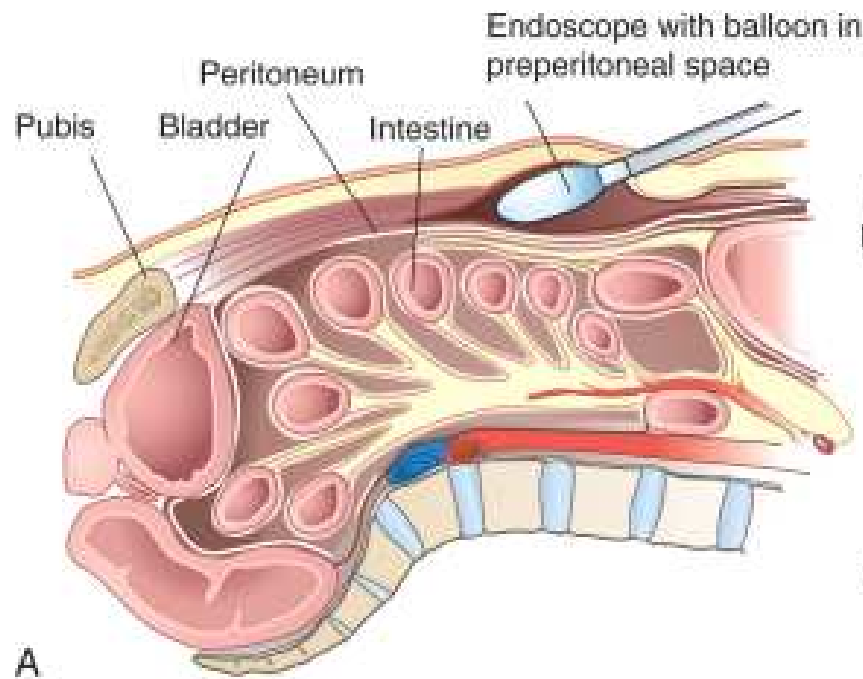
**Figure 1: Bassini repair. A, External oblique aponeurosis. B, Internal oblique muscle. C, Transversus abdominis muscle and aponeurosis. D, Transversalis fascia. E, Peritoneum.**

# Shouldice Repair









# Осложнения грыжесечений

- Раневая инфекция 1-2%
- Повреждения нервов, хроническая боль до 20%
- Ишемический орхит 1-1.5%
- Рецидивная грыжа

# Вентральные грыжи

- Послеоперационные 15-20%
- Пупочные и эпигастральные 10%
- До 3 см пластика местными тканями
- Свыше 3 см с использованием синтетических имплантов



# Редкие грыжи

- Спигелиевой линии – между прямой мышцей живота и и полулунной линией
- Запирательного отверстия – одноименный канал между седалищной и лонной костью
- Поясничная – верхняя, Грюнфельда, под 12 ребром, нижняя, Пети, над подвздошной костью

Брюшина, брыжейка,  
ретроперитонеум

# Брюшина

- До 100 мл жидкости в норме
- Всасывание – диафрагмальная брюшина
- Фитц-Хуг-Кертис синдром – перигепатит

# Спонтанный бактериальный перитонит

- Асцит + инфекция – острая хирургическая патология
- Чаще при нефротическом синдроме
- Очень редко при карциноматозе
- Аэробы - коли и клебсиела
- Более 250 нейтрофилов в мл асцита
- Лечение консервативное

# Неоплазмы брюшины

- Первичные – мезотелиома и саркома
- Вторичные – метастатические
  - гастроинтестинальные
  - мчеполовой тракт
  - внебрюшинные (грудь)

# Псевдомиксома

- В результате разрыва карциномы яичника или аппендикса
- Женщины 50-70 лет
- Внутривнутрибрюшная химиотерапия с препаратами платины
- Debulking surgery

# Десмоидная опухоль

- Часто при семейном полипозе
- 2\3 в брыжейке
- Может вызывать ишемию, кишечную непрохоимость
- 10-летняя выживаемость 60%
- Хирургическая резекция

# Ретроперитонеальные опухоли

- Опухоли ретроперитонеальных органов
- Germ cell опухоли
- Лимфомы
- Метастатические опухоли
- Опухоли соединительной ткани



# Саркомы

- 15% от всех сарком
- Бессимптомная масса
- Биопсия только при подозрении на лимфому или germ-cell tumor
- КТ – диагностика
- Операция – иссечение единым блоком